Pulverizador de hemoglobina tópico para el tratamiento de heridas crónicas

Oxigenación de heridas

Unidad de 12 ml = 3 meses de tratamiento*

- ✓ Tiempo de cicatrización de úlceras del pie diabético un 50 % inferior al tiempo de cicatrización con el tratamiento habitual[1]
- ✓ Cicatrización del doble de heridas crónicas una vez transcurridas entre 8 y 16 semanas de tratamiento en comparación con el tratamiento habitual[1,2,3]
- ✓ Más del 70 % de las puntuaciones de dolor se encuentran por debajo de la media a las cuatro semanas de tratamiento en comparación con el tratamiento habitual de heridas crónicas[3]
- ✓ Menos esfacelo durante el tratamiento de heridas: Un 99 % menos de esfacelo en heridas crónicas a las cuatro semanas de tratamiento en comparación con el 33 % registrado con el tratamiento habitual[4]
- ✓ Coste del tratamiento de úlceras del pie diabético un 40 % inferior, como mínimo, en comparación con el tratamiento habitual[5]

*Puede variar en función del tamaño de la herida

Granulox®

Mölnlycke®

Heridas crónicas, de difícil cicatrización y complejas

Heridas crónicas

Las heridas difíciles de curar son aquellas que no se pueden curar con un tratamiento estándar de manera pertinente y oportuna[6]. Independientemente de esta definición, que toma como base el tiempo, una herida se clasifica como crónica desde el principio si requiere la administración de un tratamiento por una causa subyacente persistente. Entre estas heridas cabe citar, por ejemplo, las úlceras de pie diabético, heridas asociadas a una arteriopatía periférica, úlceras venosas de pierna o úlceras por presión.

El éxito de cualquier tratamiento de heridas crónicas depende del adecuado diagnóstico y tratamiento del agente causal de cualquier enfermedad preexistente pertinente desde un punto de vista fisiopatológico, incluido cualquier factor psicosocial relevante. Asimismo, la mayoría de pacientes debe recibir un tratamiento humectante de heridas basado en las distintas fases de la cicatrización.

Prevalencia de heridas crónicas en Alemania

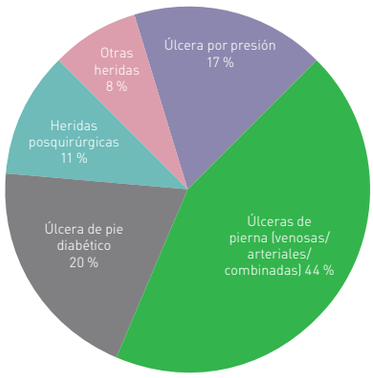

Figura: Studie Primärmedizinische Versorgung (PMV) Colonia, Alemania, 2016

La importancia del oxígeno en la cicatrización de heridas

Medición de la oxigenación tisular

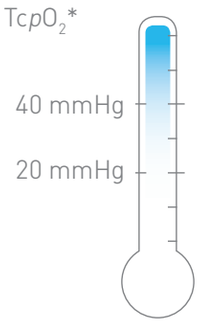

Índice de perfusión regional[7]

> 0,6 IPR	Cicatrización normal
Entre 0,4 y 0,6 IPR	Cicatrización retrasada
< 0,4 IPR	Sin cicatrizar

*Presión transcutánea de oxígeno

El oxígeno es uno de los principales componentes de la cicatrización[7]. Las pruebas han demostrado que, a diferencia de las heridas oxigenadas, las heridas poco oxigenadas no suelen cicatrizar nunca. Una investigación ha revelado que el 97 % de las heridas no cicatrizadas no contaba con el nivel suficiente de oxígeno.

«Ante la ausencia de otros factores inhibidores de la cicatrización, la hipoxia local representa el principal problema del retraso de una cicatrización».

Kröger et al[9].

Un mayor nivel de oxígeno es clave para una adecuada cicatrización: todas las fases de la cicatrización requieren un nivel especialmente alto de oxígeno dado que la actividad metabólica es mayor. La enfermedad preexistente principal (p. ej., diabetes, arteriopatía oclusiva) genera un suministro de oxígeno insuficiente a través de un sistema vascular deficiente, por lo consiguiente se genera hipoxia en el lecho de la herida. La ausencia de oxígeno provoca que la cicatrización se retrase o incluso, en determinados casos, que cualquier avance en la cicatrización se bloquee[8].

Disponibilidad del oxígeno en el lecho de la herida

Una capa de exudado de 0,02 mm (20 micrómetros) de grosor bloquea el 95 % de la difusión de oxígeno no asistida[10]. A pesar del fácil acceso al oxígeno del aire ambiental, la difusión a la base del lecho de la herida se ve limitada por algunos factores, como es el exudado.

Es posible facilitar y acelerar el proceso de cicatrización aportando oxígeno al lecho de la herida para evitar así la hipoxia[8].

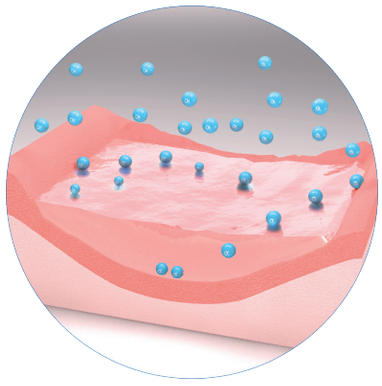

Cómo funciona

Modo de acción único: Granulox® actúa como un transportador para las moléculas de oxígeno

Granulox® aporta a la herida el oxígeno que necesita por difusión.
La hemoglobina, su principio activo, suministra oxígeno a la base de la herida de manera externa.

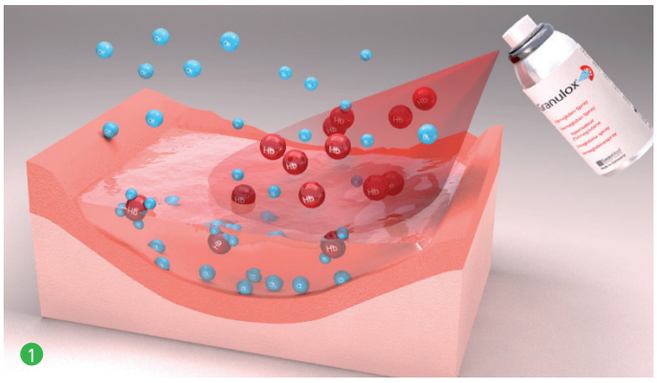

1. Al aplicar Granulox®, la hemoglobina altamente purificada toma moléculas de oxígeno del ambiente. La hemoglobina cargada con moléculas de oxígeno se distribuye por el exudado de la herida[11].

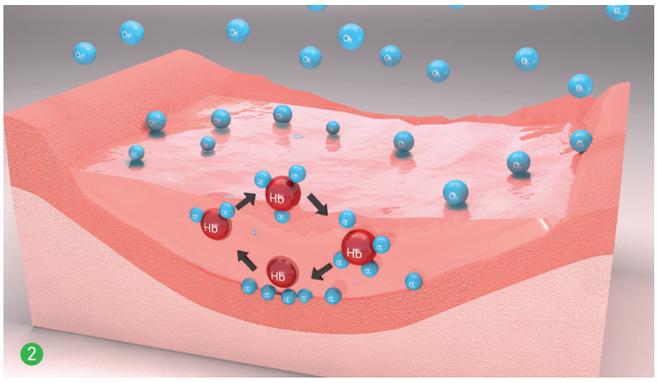

2. Dado el gradiente de concentración, el oxígeno se libera y la molécula de hemoglobina puede volver a unir las moléculas de oxígeno[11]. La propiedad de la hemoglobina para unir el oxígeno de manera reversible se traduce en que cada molécula puede participar en distintos ciclos de unión y liberación de oxígeno[12].

Granulox® aumenta la oxigenación de las heridas*

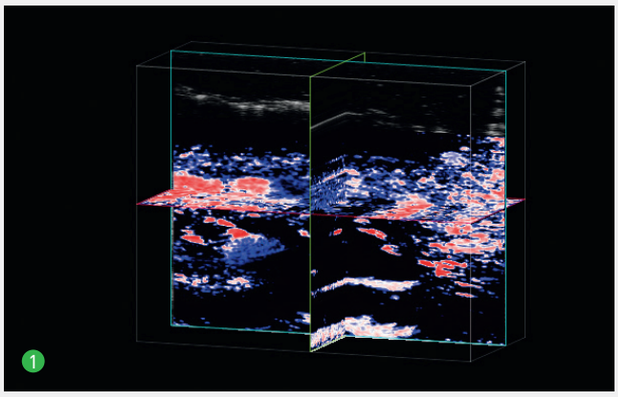

1. Antes de aplicar Granulox®:
La mayor parte de la herida, en color azul, indica la baja oxigenación de la herida.

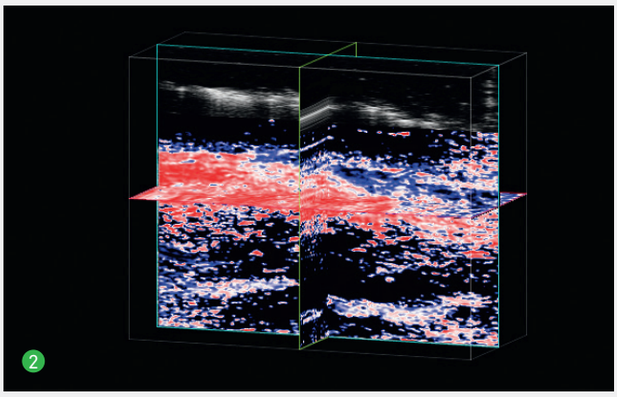

2. 20 minutos posterior a la aplicación de Granulox®:
Aparecen zonas rojizas y blanquecinas de gran tamaño que son fácilmente reconocibles y que indican el alto nivel de oxigenación del tejido de la herida.

La saturación de oxígeno en el tejido subyacente al lecho de la herida aumenta posterior a la aplicación de Granulox®.

En este estudio se emplearon técnicas de diagnóstico por imágenes fotoacústicas para medir la saturación de oxígeno local (StO_2) en úlceras de pierna, antes y después de la aplicación de la hemoglobina[13].

*Imágenes en 3D de la úlcera de pierna con StO_2[13].

Eficacia clínica

1) Reducción del tamaño de la herida en úlceras de pie diabético

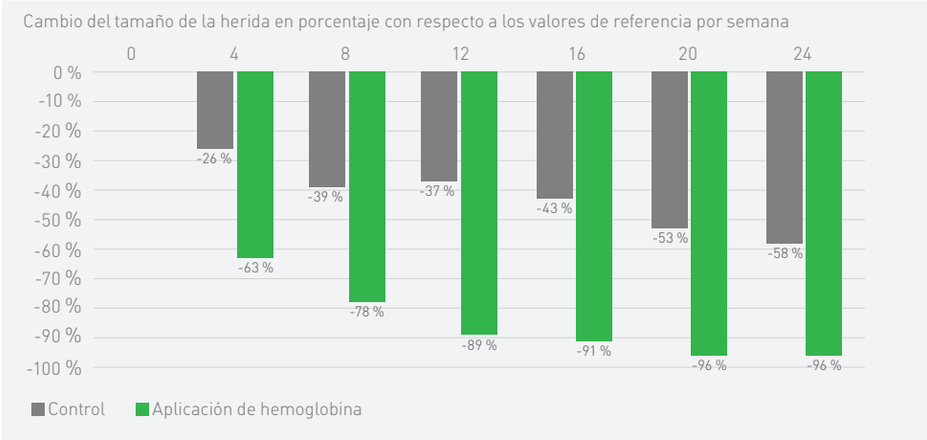

4 semanas de tratamiento:

Reducción del **63 %** del tamaño de la herida en el grupo en tratamiento con Granulox®

En comparación con el grupo de control con un **26 %** de reducción del tamaño de la herida en el grupo de control con tratamiento estándar.

Mayor velocidad de cicatrización con Granulox®

Reducción del tamaño de la herida en pacientes con úlcera de pie diabético manejados con Granulox® en comparación al tratamiento estándar habitual en un estudio de cohorte, retrospectivo, controlado, habitual (20/20 pacientes)[1].

2) Puntuación de dolor en pacientes con heridas crónicas

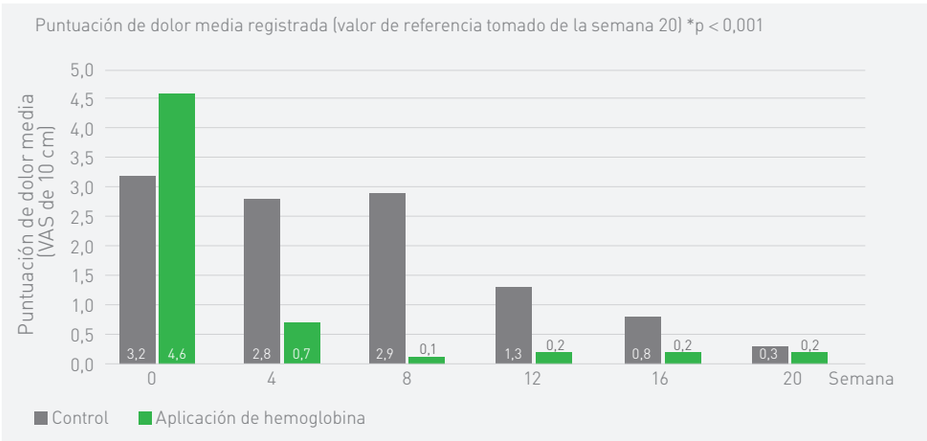

4 semanas de tratamiento:

85 % menos de dolor en el grupo de pacientes tratados con Granulox®

comparado con el **13 %** de reducción en el grupo con tratamiento estándar.

Más del 70 % de reducción del dolor en el tratamiento con Granulox®

Mayor reducción del dolor en pacientes con heridas crónicas manejados con Granulox® más tratamiento estándar, en comparación con un estudio de cohorte, retrospectivo, controlado, en donde únicamente se utilizó el tratamiento estándar (50/50 pacientes)[3].

3) Cobertura del esfacelo de las heridas

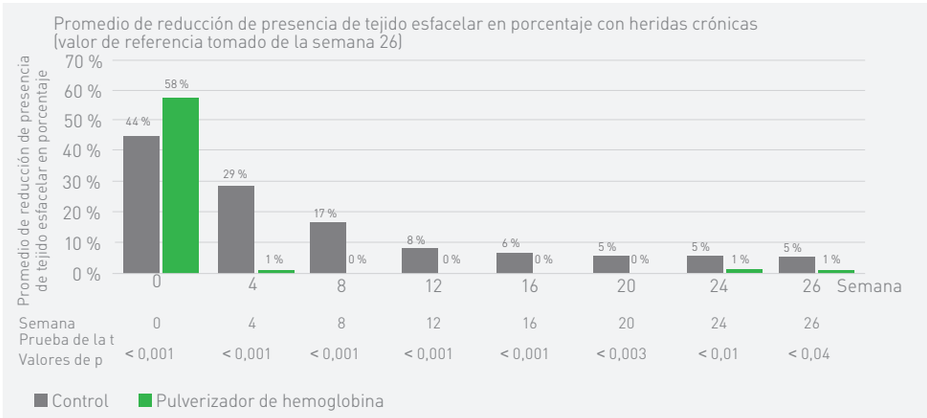

4 semanas de tratamiento:

99 % menos de tejido esfacelar en pacientes tratados con Granulox®

en comparación al **33 %** del grupo de control.

66 % menos presencia de esfacelo en tratamiento ccon Granulox®

Reducción de esfacelo en pacientes con heridas con esfacelo tratados con el tratamiento habitual y Granulox® con respecto a un estudio de cohorte de control retrospectivo únicamente con el tratamiento habitual (100/100 pacientes)[4].

Úlceras de pie diabético (caso clínico)[14]

- Masculino de 85 años
- Ulcera de pie diabético entre 1° y 2° ortejo del pie izquierdo.
- Antecedentes: diabetes mellitus tipo 2 de larga evolución,
- arteriopatía oclusiva periférica,
- hipertensión arterial sistémica,
- úlcera crónica de difícil cicatrización de 7 meses de evolución.
- Tratamiento previo: Iruxol pomada, apósito de espuma de poliuretano, apósito hidrocoloide y apósito de alginato.
- Tratamiento actual: Granulox® aplicado cada 3 días.

Cicatrización total en 73 días, con un total de 24 curaciones
(Granulox® aplicado en cada curación)

Úlcera venosa de pierna (caso clínico)[15]

- Paciente de 43 años (hombre)
- Con presencia de ulcera venosa varicosa de 8 años de evolución, con múltiples recidivas
- Síndrome de Budd-Chiari
- Hipertensión portal
- Esclerosis en la capa media
- Inicio de la aplicación de Granulox®: Marzo de 2012
- Finalización exitosa del tratamiento: Junio de 2012

Cicatrización de la herida tras 16 semanas de tratamiento
(Granulox® aplicado cada 3 días)

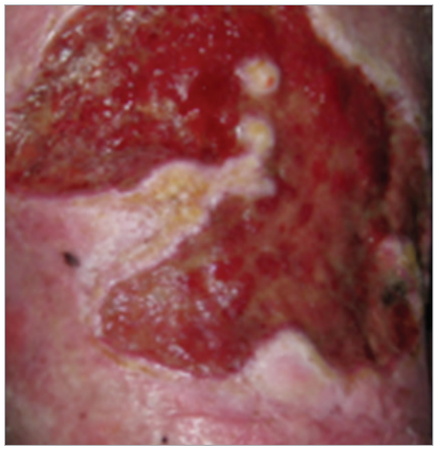

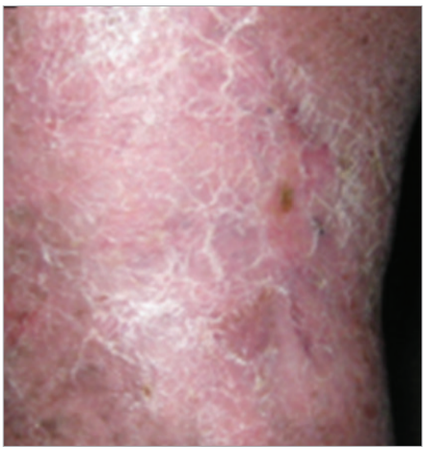

Úlcera arterial de pierna (caso clínico)[14]

- Femenino de 85 años
- Arteriopatía oclusiva periférica de grado II–III
- Estenosis de la arteria carótida interna (derecha)
- Tiempo de evolución: 7 años

Finalización del tratamiento en 169 días con un total de 50 curaciones
(Granulox® aplicado en cada curación)

Ahorro con Granulox®

Una cicatrización más rápida se traduce en más ahorro

Muchas de las úlceras de pie diabético no reaccionan bien a los tratamientos de cicatrización, lo que supone una carga considerable para los profesionales de la salud y un sufrimiento intenso para los pacientes. Al emplear la aplicación tópica de hemoglobina Granulox® junto con el tratamiento habitual, se **acelera la cicatrización y se mejora la curación de la herida**[1], incluso en heridas de difícil cicatrización. A fin de demostrar el impacto de Granulox® en el coste total del tratamiento de heridas causadas por una úlcera de pie diabético desde el punto de vista del servicio médico alemán, se ha llevado a cabo la siguiente investigación[2]: se comparó una cohorte de 20 pacientes con úlcera de pie diabético crónica y aguda tratados con Granulox® con una cohorte de 20 pacientes seleccionados en el mismo periodo de tiempo, pero del año anterior, con el mismo protocolo de atención, desde un punto de vista retrospectivo, y del mismo entorno clínico[1].

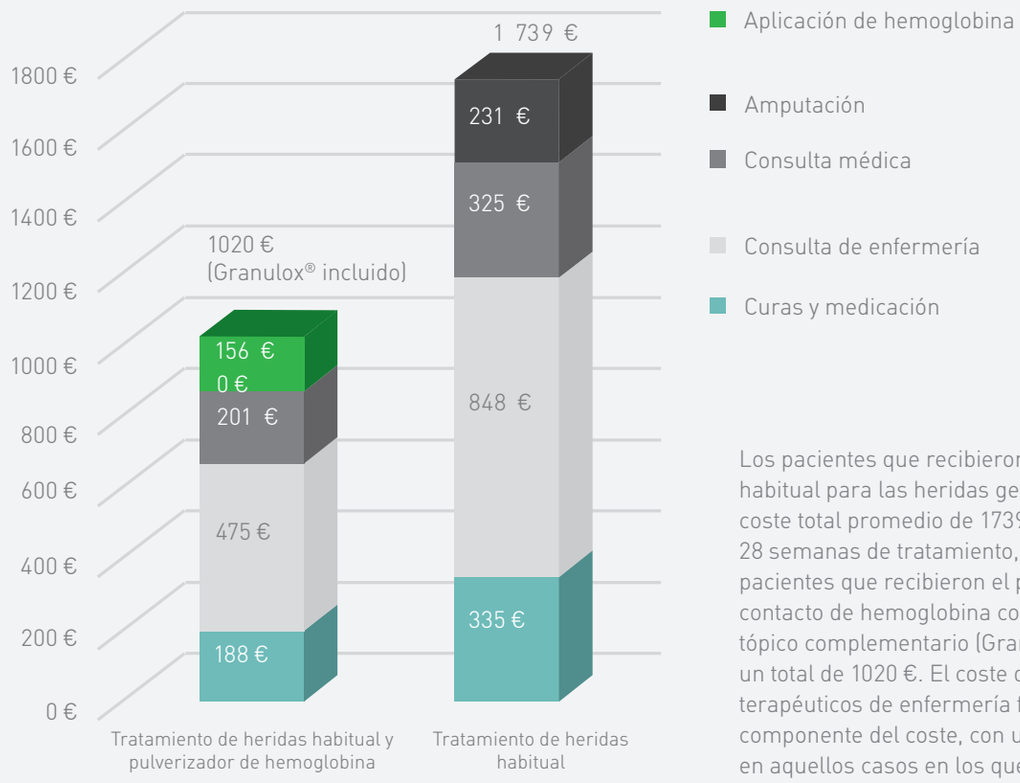

Fig.: Comparación del coste del tratamiento estándar (manejo habitual) versus el coste de la combinación del tratamiento estándar más la aplicación de hemoglobina (Granulox®) en pacientes con úlcera de pie diabético.

Los pacientes que recibieron el tratamiento habitual para las heridas generaron un coste total promedio de 1739 € en un total de 28 semanas de tratamiento, mientras que los pacientes que recibieron el pulverizador de contacto de hemoglobina como tratamiento tópico complementario (Granulox®) generaron un total de 1020 €. El coste de los cuidados terapéuticos de enfermería fueron el principal componente del coste, con un importe de 848 € en aquellos casos en los que se administró el tratamiento de heridas habitual frente a los 475 € generados al tratar al grupo de pacientes con Granulox® (= -44 %). El grupo de pacientes tratados con Granulox® no generó ningún coste relacionado con amputaciones.[5]

En la investigación anterior, se ha demostrado que la aplicación de Granulox® **permite una reducción de, aproximadamente, un 40 % del coste total del tratamiento estándar**[5].

Granulox®: manejo y aplicación sencillos

Es posible adaptar la aplicación de Granulox® a la frecuencia de cambio del apósito correspondiente.

Aplique Granulox® en cada cambio de apósito, como mínimo, cada 3 días.

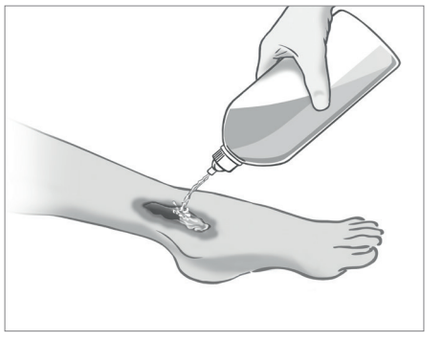

1. Irrigación y desbridamiento de la herida. Recomendación especial: productos con HClO/NaClO (p. ej., Granudacyn).

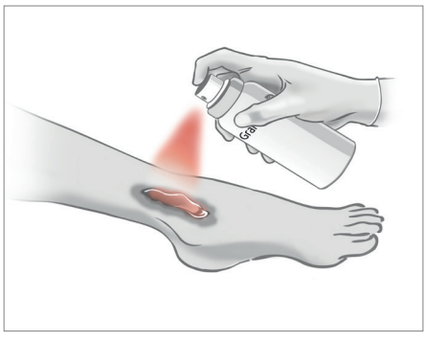

2. Aplicación ligera y uniforme de Granulox® a 5 o 10 cm de distancia. Una aplicación durante 1 segundo permite cubrir una herida de 2 × 3 cm.

3. Cobertura de heridas con un apósito transpirable no oclusivo.

Granulox®:

- Producto sanitario innovador indicado para el tratamiento de heridas crónicas, como úlceras venosas de pierna, úlceras arteriales de pierna, úlceras combinadas de piernas, úlceras de pie diabético, cicatrización por segunda intención de heridas quirúrgicas y úlceras por presión. También está indicado para tratar heridas infectadas y con esfacelo.
- Aporta oxígeno a la herida por difusión facilitada, por medio de la hemoglobina, siendo su mecanismo de acción la suministración de oxígeno al lecho de la herida de manera externa. Este aporte de oxígeno mejorado a la base de la herida respalda la cicatrización.

Lo demostramos cada día

Desde Mölnlycke®, ofrecemos novedosas soluciones para tratar heridas y mejoramos la seguridad y la eficacia a la vez que evitamos que se produzcan úlceras por presión. Soluciones que ayudan a conseguir mejores resultados y que están respaldadas por las pruebas clínicas y de economía sanitaria.

Nos guiamos por un solo objetivo en todo lo que hacemos: ayudar a que los profesionales sanitarios den lo mejor de sí mismos. Y estamos comprometidos con demostrarlo cada día.

Referencias:

1. Hunt, SD., Elg, F. Clinical effectiveness of hemoglobin spray (Granulox®) as adjunctive therapy in the treatment of chronic diabetic foot ulcers. November 2016. **2.** Hunt, SD., Elg, F. Hemoglobin spray as adjunct therapy in complex wounds: Meta-analysis versus standard care alone in pooled data by wound type across three retrospective cohort controlled evaluations. SAGE Open Medicine, 2018; 6:1-9. **3.** Hunt, SD., Elg, F. The clinical effectiveness of haemoglobin spray as adjunctive therapy in the treatment of chronic wounds. Journal of Wound Care, 2017; 26(9):558-568. **4.** Hunt, S., Elg F., Percival S. Assessment of clinical effectiveness of haemoglobin spray as adjunctive therapy in the treatment of sloughy wounds. Journal Wound Care. 2018 Apr; 27(4): 210-219. **5.** Brüggenjürgen, B., Hunt, SD., Eberlein, T. Wound management in diabetic foot ulcer (DFU) – incremental cost-analysis of treating diabetic neuropathic foot lesions with adjunct hemoglobin contact spray in Germany. Gesundh ökon Qual manag, 2017; 22:1-8. **6.** Troxler M, Vowden K, Vowden P. Integrating adjunctive therapy into practice: The importance of recognising 'hard-to-heal' wounds. World wide wounds 2006, Available at http://www.worldwidewounds.com/2006/december/Troxler/Integrating-Adjunctive-Therapy-Into-Practice.html. **7.** Hausier C., J. Tissue salvage by mapping of skin surface transcutaneous oxygen tension index. Arch. Surg. 1987, Oct;122(10):1128-30. **8.** Dissemont, J., Kröger, K., Storck, M., Risse, A., Engels, P. Topical oxygen wound therapies for chronic wounds: a review. Journal of Wound Care, 2015, Feb, 24(2);53-63. **9**. Kröger, K., Dissemond, J., Storck, M., Risse, A., Engels, P. Chronic wounds: Hypoxia prevents healing!, Wound Management 05/2012; 6(5):212-217. **10.** Plot of Einstein and Smoluchowski equation for diffusion, generated by scientists at University Witten-Herdecke on request from Sangui Gmbh. Data on file. **11.** Petri, M., Stoffels, I., Griewank, K., Jose, J., Engels, P., Schulz, A., Pötzschke, H., Jansen, P., Schadendorf, D., Dissemond, J., Klode, J. Oxygenation Status in Chronic Leg Ulcer After Topical Hemoglobin Application May Act as a Surrogate Marker to Find the Best Treatment Strategy and to Avoid Inneffective Conservative Long-term Therapy. World MolecularImaging Society, 2017. **12.** Scholander, PF., Oxygen transport through hemoglobin solutions. Science. 1960 Feb 26;131(3400):585-90. **13.** Ingo, S., Petri, M., Dissemond, J., Joachim, K. Photoacustic tomography for non-invasive diagnostic in patients with chronic venus leg ulcers treated with hemoglobin spray – first results of a prospective clinical study. Oral presentation, EWMA 2015, London. **14**. Mustafi, N. Let's see what happens: The therapeutic view beyond the horizon. Oral presentation at the the De Wu Deutscher Wundkongress, 2013, Bremen. Data on file. **15.** Babadagi-Hardt, Z., Engels, P., Kanya, S. Wound management with compression therapy and topical hemoglobin solution in a patient with Budd-Chiari Syndrome. Journal of Dermatological Case Reports, 2014; 8(1):20-23.

Descubra más en www.molnlycke.**lat**

Mölnlycke Health Care AB, Box 13080, Gamlestadsvägen 3C, SE-402 52 Göteborg, Suecia. Teléfono: + 46 31 722 30 00.
Los nombres, logotipos y marcas comerciales de Mölnlycke y Granulox están registrados a nivel internacional en uno o más de los grupos de empresas de Mölnlycke Health Care. © 2017 Mölnlycke Health Care AB. Todos los derechos reservados. HQIM000710

Mölnlycke®